Lesão do tendão bicipital distal em atleta de vaquejada: caso clínico e revisão de literatura

Distal biceps tendon lesion in a vaquejada athlete: clinical case and literature review

DOI:10.34117/bjdv7n5-591

Recebimento dos originais: 26/04/2021
Aceitação para publicação: 26/05/2021

Thiago Augusto Ferraz Lopes
Especialista em Traumatologia e Ortopedia e em Saúde da Família
Instituição: Hospital Tricentenário (unidade Brites de Albuquerque), IMIP - UPA de Igarassu e Faculdade de Medicina de Olinda, residente
Endereço: Rua Visconde de Goiana, n99. Boa vista, Recife- PE CEP: 50070-345.
E-mail: thiagoaugusto100@gmail.com

Lívia Maria Alves de Souza
Graduanda de Medicina-Uninassau
Instituição: UniNassau-PE, residente
Endereço: Av. Vereador Otacílio de Azevedo,4626 CEP:52291-250
E-mail: liviam.a.s72@gmail.com

Maria do Ó Reis de Sá Cavalcanti de Albuquerque Bisneta
Médica clínica geral
Residente
Endereço: Espinheiro Número 462.
E-mail: mariarscavalcanti@gmail.com

Radner Cavalcanti de Magalhães Mauricio
Especialista em Traumatologia e Ortopedia
Instituição: Hospital Regional Dom Moura – PE, residente
Endereço: Rua Prefeito Abdon Arroxelas, 478. Jatiúca, Maceió - AL. CEP: 57035-755
E-mail: radnercavalcanti@hotmail.com

Priscila de Sousa Cabral
Discente da faculdade de medicina de Olinda FMO, residente
Endereço: Rua da esperança, 26 - Porto de galinhas - Ipojuca CEP: 55590000
E-mail: pso.priscila17@gmail.com

Kellem Carol Muniz Vieira
Discente da faculdade de medicina de Olinda, FMO, residente
Endereço: Rua José Domingues da Silva, 258 - Recife CEP: 51030070
E-mail: kellemcarol1996@gmail.com

Felipe Alves Monte
Doutorado em Biomedical Engineering PhD pela University of Texas at Arlington, Estados Unidos(2017), Médico Ortopedista Geral e Pediátrico do Secretaria de Saúde do estado de Pernambuco - Hospital da Restauração

Instituições: Hospital da restauração e Hospital Santa Casa da Misericórdia
Residente
Endereço: Av. Gov. Agamenon Magalhães, s/n - Derby, Recife - PE, CEP: 52171-011
E-mail: falvesmonte@gmail.com

RESUMO
Introdução: O esporte equestre é uma atividade que possui diversas modalidades e é praticada em muitos países, sendo no Brasil a vaquejada. Apesar dos perigos impostos de sua pratica, ainda há poucos estudos na literatura. Dessa forma, objetivamos mencionar um caso de lesão de biceps distal (BD) oriundo de um trauma durante essa prática esportiva, bem como revisar a literatura. Método: O estudo foi realizado diante de um relato de caso com termo de consentimento livre esclarecido assinado e artigos encontrados nas plataformas LILACS e MEDLINE com combinação de descritores. Resultados: Paciente R.A.F.P., 30 anos, atleta de vaquejada, recorreu ao Serviço de Urgência no Hospital Santa Casa Maceió referindo queixa de dor na região anterior do ombro com piora álgica supinação contra resistência, equimose antecubital e o sinal de músculo de Popeye. Na radiografia não evidenciou alterações ósseas, já na ressonância magnética foi observada a ruptura do tendão. Assim, mediante o diagnóstico de lesão de tendão do BD foi sugerido o procedimento cirúrgico sob anestesia geral devido ao importante retração do côto tendíneo na junção mioitendínea. No intra-operatório o paciente foi posicionado decúbito dorsal, membro garroteado com faixa de Esmarch, realizado incisão curvilínea por via única e transversalmente de aproximadamente 06 cm feita a 02 cm distal da fossa cubital. Posteriormente, realizou a dissecção por planos até visualização do coto distal do tendão. Assim, foi realizado fixação através dos fios de alta resistência sob a técnica de Krackow, sendo acoplados ao EndoButton. Por fim, realizaram-se testes de: flexão, extensão, supinação e pronação do cotovelo direito. Após a intervenção seguiu com velpeau e foi submetido a reavaliações. Após 10 dias a cicatrização estava bastante acelerada e notava-se a presença de cicatrização por primeira intenção, com 40 dias iniciou-se fisioterapia motora e com 1 ano foi possível o retorno das atividades equestres. Conclusão: Essa modalidade esportiva é pouco prática e bastante prejudicial em termos traumático, especialmente nas lesões de BD. Em acordo com estudos atuais, a reinserção do tendão BD por meio de via única e com o uso do método EndoButton, mostrou-se uma opção terapêutica segura e eficaz. Assim no caso em questão foi obtido excelentes resultados clínicos e funcionais em conformidade com a literatura atual vigente.

Palavras-Chave: Atletas de Vaquejada, Endobutton, Bíceps Distal.

ABSTRACT
Introduction: Equestrian sport is an activity that has several modalities and is practiced in many countries, being in Brazil the vaquejada. Despite the dangers imposed by its practice, there are still few studies in the literature. Thus, we aim to mention a case of injury to the distal biceps (BD) resulting from a trauma during this sports practice, as well as to review the literature. Method: The study was carried out on the basis of a case report with a signed informed consent form and articles found on the LILACS and MEDLINE platforms with a combination of descriptors. Results: Patient R.A.F.P., 30 years old, vaquejada athlete, went to the Emergency Department at Hospital Santa Casa Maceió, complaining of pain in the anterior region of the shoulder with worsening pain in supination against resistance, antecubital ecchymosis and the Popeye muscle sign. On the radiograph, it did not show any bone changes, whereas in the magnetic resonance, the

tendon rupture was observed. Thus, by diagnosing a tendon lesion in the BD, the surgical procedure under general anesthesia was suggested due to the important retraction of the tendon tract at the myoendendinous junction. In the intraoperative period, the patient was placed in the supine position, with a banded limb with an Esmarch band, with a curvilinear incision made by a single and transversal route of approximately 06 cm made at 02 cm distal to the cubital fossa. Subsequently, the dissection was performed by planes until the distal stump of the tendon was seen. Thus, fixation was carried out using high resistance wires under the Krackow technique, being coupled to the EndoButton. Finally, tests were performed: flexion, extension, supination and pronation of the right elbow. After the intervention, he continued with velpeau and underwent reassessments. After 10 days the healing was quite accelerated and the presence of healing was noted by first intention, with 40 days motor physiotherapy was started and after 1 year it was possible to return to equestrian activities. Conclusion: This sport modality is impractical and quite harmful in traumatic terms, especially in BD injuries. According to current studies, the reinsertion of the BD tendon through a single route and using the EndoButton method proved to be a safe and effective therapeutic option. In the case in question, excellent clinical and functional results were obtained in accordance with the current literature.

Keywords: Cowboy Athletes, Endobutton, Distal Biceps.

1 INTRODUÇÃO

O esporte equestre é uma atividade praticada em muitos países e possui diversas modalidades. No Brasil destaca-se a vaquejada, um esporte a cavalo muito popular, sobretudo na região nordeste. Contudo, essa prática está claramente associada ao risco de lesões no esportista. [(1)] As atividades equestres são a oitava principal causa de lesões esportivas tratadas por serviços de emergência entre mulheres e a principal causa de lesões esportivas graves em homens com mais de 50 anos. [(2)] Alguns autores postulam que andar a cavalo é mais perigoso que corridas automobilísticas, esqui, futebol e rugby. [(3)]

A vaquejada é praticada em uma pista sobre um colchão de areia, no qual dois vaqueiros montados a cavalo têm o objetivo de alcançar e emparelhar o boi entre os cavalos, conduzi-lo até o local indicado, onde o bovino deve ser deitado. [(4)]

Os vaqueiros possuem funções determinadas. O vaqueiro-esteireiro é o competidor responsável por direcionar o boi e condicioná-lo até o local da faixa, emparelhando-o com o vaqueiro-puxador, além de entregar o protetor de caudas do boi ao vaqueiro-puxador. O vaqueiro-puxador é o competidor responsável por entrelaçar o protetor de caudas do boi entre as mãos e deitar o bovino na faixa demarcada no colchão de areia. [(4)]

Para boa fixação da cauda do boi no punho do vaqueiro, este utiliza-se de um peculiar equipamento, chamado "luva de vaquejada". Esta é confeccionada de couro e possui correias que a prendem ao punho do atleta fortemente. A "luva" possui uma proeminência na sua parte superior, que posicionada no atleta se encontra na região distal do rádio e ulna. Este no momento da derrubada estará com a cauda do bovino laçada no punho e segurando com a mão cerrada. [(1)]

Um evento dura cerca de três dias com o atleta chegando a competir dezenas de vezes. As exigências do esporte são breves e intensas, exigindo esforços máximos do atleta durante períodos curtos. O membro superior do puxador sofre intenso estresse predispondo a lesões, visto que o atleta tenta derrubar o boi que pode pesar mais de 300 kg. Desse modo, a força de tração do membro superior durante a derrubada do boi pode gerar episódio de lesões no bíceps braquial. [(1)]

O bíceps braquial é um músculo com inserção fixada na tuberosidade radial e por essa posição anatômica tem como principal função biomecânica realizar a supinação do antebraço, sendo também considerado um flexor secundário do cotovelo. A flexão do cotovelo é otimizada na supinação, tendo torque máximo com o cotovelo entre 90º e 110º de flexão. [(5)]

O quadro clínico é de dor aguda súbita na região da fossa cubital que persiste por algumas horas, seguido de dor menos intensa que pode permanecer por dias ou mesmo meses. No exame físico pode-se observar um edema na mesma região, acompanhado de equimose. O ventre do bíceps retrai proximalmente produzindo um defeito distal, formando o sinal de Popeye invertido que já sugere a lesão. [(5)] No caso de rotura incompleta o diagnóstico não é tão fácil, uma vez que as restantes fibras impedem a retração proximal do músculo. Com uma palpação cuidadosa consegue-se, habitualmente, confirmar o diagnóstico. Para tal o médico deve tentar passar o seu dedo indicador por baixo do tendão do bíceps. O tendão intacto pode facilmente ser palpado enquanto o doente faz supinação sob resistência. O diagnóstico clínico de rotura do tendão distal do bíceps braquial pode ser confirmado por ecografia do cotovelo. A radiografia e a ressonância magnética normalmente não são necessárias para confirmar o diagnóstico. [(6)]

O tratamento das rupturas do tendão distal do bíceps pode ser conservador ou cirúrgico. [(5)] O tratamento cirúrgico proporciona melhores resultados clínicos e funcionais do que o conservador. Este em geral leva a déficit de força muscular, alterações de mobilidade, e deformidades estéticas. Diversas técnicas cirúrgicas são usadas para a reinserção do bíceps distal, utilizando-se a via de acesso dupla ou única, com diferentes

métodos de fixação, entre os quais podemos citar os mais usados: o túnel ósseo, o parafuso de interferência, o endobutton e a âncora de sutura. [7]

Apesar dos perigos impostos à pratica da vaquejada e de sua popularidade no nordeste brasileiro, ainda há poucos estudos na literatura sobre lesões ortopédicas associadas a esse esporte. Portanto, este estudo de caso se fez necessário para que se possa fomentar dados para a comunidade científica sobre os riscos da ocorrência de injúrias ortopédicas neste esporte.

2 METODOLOGIA

Este artigo trata-se de um relato de caso. Com base em um caso clínico que permite ao investigador estudar, observar e registrar a doença e os seus atributos [17]. Tem como foco o indivíduo com lesão do tendão bicipital distal em atleta de vaquejada, com 30 anos do gênero masculino.

O estudo foi realizado no Serviço de Urgência no Hospital Santa Casa Maceió. O atendimento teve início no dia 12/04/2018 e término no dia 30/04/2019. Para mensurar o comprometimento com base nos achados clínicos e exames de imagem foi proposto um diagnóstico presuntivo de lesão de tendão do bíceps distal e sugerido o procedimento cirúrgico, realizado sob a técnica de Krackow, sendo acoplados ao EndoButton.

Após a avaliação do paciente, foi traçado um protocolo de atendimento baseado em múltiplos atendimentos para análise da cicatrização, do grau funcional e das possíveis complicações. Mediante a boa resposta terapêutica, foi solicitado ao paciente o Termo de Consentimento Livre e Esclarecido, na qual aceitou e assinou.

3 RELATO DE CASO

R.A.F.P., 30 anos, cor parda, destro, atleta de vaquejada, recorreu ao Serviço de Urgência no Hospital Santa Casa Maceió, no dia 12/04/2018, com queixa de dor na região anterior do ombro. Ao exame clínico, observou-se, aumento súbito de volume no braço direito, flexão, extensão, pronação e supinação completas, e dor intensa na supinação contra resistência. Tinha “sinal de musculo de Popeye”. Além de dor, edema e equimose da fossa antecubital no antebraço proximal direito após uma extensão inesperada do cotovelo fletido, durante a prática do esporte. Durante a palpação não se identificava o tendão distal do bicípite braquial, ao contrário do lado contralateral (Figura 1).

Figura 1 A. Visão da lesão de tendão do bíceps distal com ‘‘sinal de músculo de Popeye’’ B. Aspecto clínico da equimose ante cubital.

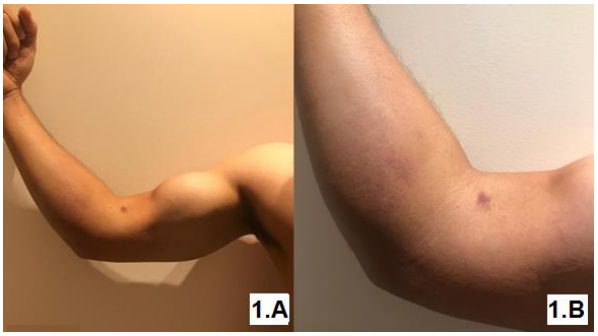

Fonte: Fotos do caso clínico

Concomitantemente, foi solicitado um exame de ressonância magnética e observou-se a ruptura do tendão, sem evidências de lesões traumáticas agudas na região da tuberosidade radial ou mesmo adjacentes a lesão (Figura 2). O estudo radiográfico não evidenciou alterações ósseas no ombro ou cotovelo.

Figura 2 Ressonância magnética inicial caracterizando-se por uma ruptura do tendão, sem evidências de lesões traumáticas agudas na região da tuberosidade radial ou mesmo adjacentes a lesão.

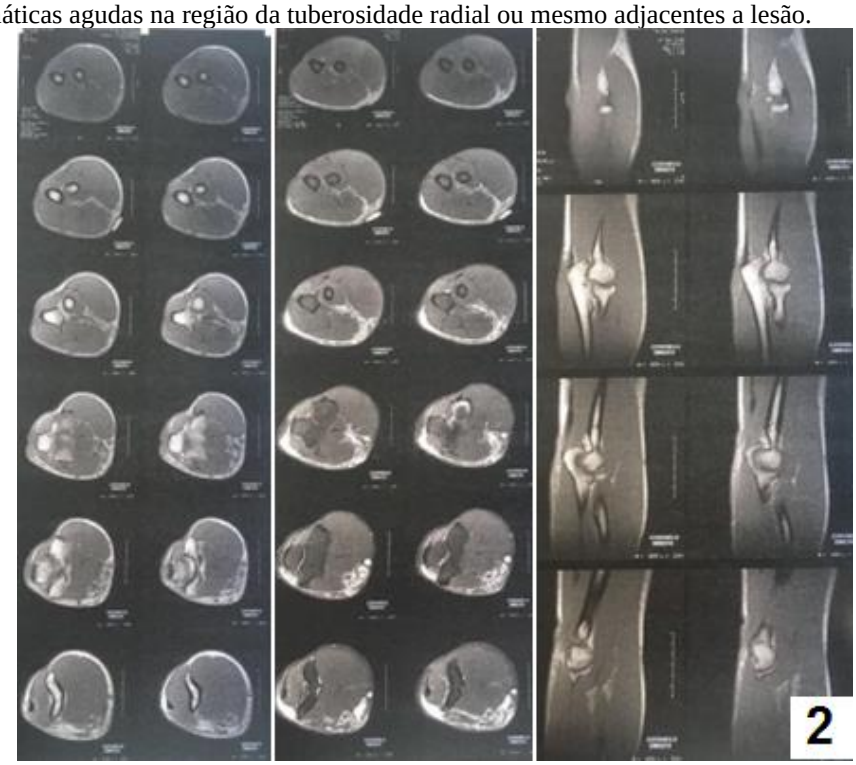

Fonte: Ressonância do caso clínico.

Baseado nos achados clínicos e de imagem foi proposto um diagnóstico presuntivo de lesão de tendão do bíceps distal e sugerido o procedimento cirúrgico sob anestesia geral com bloqueio de plexo braquial com sinais de ruptura completa do tendão do bíceps, com importante retração do côto tendíneo, localizado ao nível da região

metadiafisária distal do úmero, envolvido por material com hipersinal em T2, por edema e hemorragia, que se estende à topografia de sua inserção distal. E pequena área com hipersinal em T2, na junção mioitendínea do 1/3 médio do músculo braquial, sugerindo estiramento.

Após, o diagnóstico foi explicado como seria realizado o procedimento com a intenção de tranquilizar o paciente, a explicação resumiu-se em como seria realizado a fixação do tendão. No momento pré-operatório foram realizados exames laboratoriais, avaliação pré-anestésica e avaliação cardiológica sem alterações patológicas significativas.

Após as recomendações dirigidas ao paciente, o paciente foi posicionado decúbito dorsal horizontal e submetido ao início da cirurgia com emprego de medicamentos administrados via endovenosa, sendo utilizado o propofol e para o bloqueio do plexo braquial foi empregado o anestésico a base de Cloridrato de Lidocaína 2% sem vasoconstritor. Posteriormente à efetiva anestesia, um garrote com faixa de Esmarch foi aplicado na raiz do membro.

Iniciou-se a incisão curvilínea por via única e transversalmente de aproximadamente 06 cm feita a 02 cm distal da fossa cubital com lâmina de bisturi número 15. Posteriormente, realizou a dissecção por planos com a tesoura Metzenbaum curva 14 cm feita em planos: no primeiro plano houve a incisão e rebatimento da pele, já no segundo plano: incisão e rebatimento da tela subcutânea que é constituída por três folhetos: folheto superficial (tecido conjuntivo), folheto médio (muscular – músculo cutâneo do tronco), folheto profundo (tecido conjuntivo). Neste caso, a tela subcutânea pode ser rebatida junto à pele. Além da tesoura o dedo indicador foi utilizado como auxiliar na dissecção com a finalidade de liberar o ventre muscular do bíceps da fáscia profunda e do músculo braquial profundamente. Este procedimento foi realizado cuidadosamente devido à passagem do nervo cutâneo lateral do antebraço.

Após a dissecção, houve a visualização do côto distal do tendão e sua fixação através dos fios de alta resistência que foram passados pelo tendão através do túnel original abaixo da prega anterior antecubital até a tuberosidade radial, sob a técnica de Krackow, sendo acoplados ao EndoButton. (Figura 3) Por fim, realizaram-se testes de: flexão, extensão, supinação e pronação do cotovelo direito.

Figura 3 A. Fixação do tendão sob a técnica de Krackow, sendo acoplados ao EndoButton B. Região suturada após 5 dias.

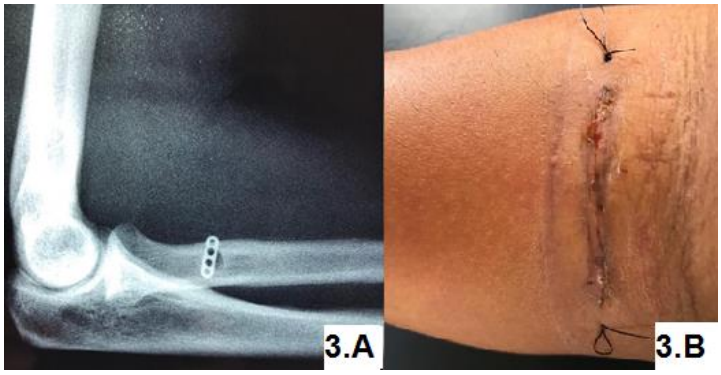

Fonte: Imagens do caso clínico.

Não houve necessidade de liberar tecido fibrótico peritendinoso devido ao tempo entre o acidente e o momento cirúrgico como também para evitar complicações ósseas futuras à face lateral da ulna foi minimamente exposta.

Irrigou-se a região com soro fisiológico em seringa de 20 ml, injetando o soro sem pressão e sem velocidade. Após a limpeza, deu início a sutura com Ethicon Vicryl 3-0 que é completamente absorvida após 63 dias através de hidrólise, e fio de sutura continua com fio de nylon 3.0 intradérmica. Por fim, realizou-se curativo e colocou-se uma tipoia velpeau usada para conforto do paciente.

Com base no exame clínico geral receitou-se medicamentos que não oferecessem risco ao paciente, por essa razão foi prescrito para uso interno Cefalexina 500 mg, 20 comprimidos, recomendando 1 comprimido a cada 6 horas, por via oral durante 5 dias e Dipirona 1 g, doze comprimidos, recomendando 1 comprimido a cada 6 horas, por via oral durante 3 dias. Celebra 200 mg, 28 comprimidos, recomendado 1 comprimido a cada 6 horas, por viaoral durante 7 dias e Tylex 30 mg, 15 comprimidos, recomendando 1 comprimido a cada 8 horas, por via oral durante 5 dias. Foi prescrito gel de clorexidina a 0,12% de maneira que o paciente deveria passar o gel na região 2x ao dia de maneira contínua.

Foram dadas orientações pós-operatória, informando-o quais medicações tomar e instruções sobre higiene. Quanto a sua conduta após a cirurgia o paciente foi aconselhado a ficar em repouso absoluto durante quatro semanas e retorno às atividades esportivas era permitido em torno de quatro a seis meses, após o treino do gesto esportivo bem realizado.

Não ocorreu nenhuma intercorrência ou dificuldade durante a cirurgia, visto que foi realizado um planejamento cirúrgico levando em consideração a anatomia alterada da região, a técnica cirúrgica mais adequada para o caso, a utilização de instrumental

cirúrgico adequado, a habilidade psicomotora das operadoras e os exames de imagem da região.

Após 10 dias, a cicatrização estava bastante acelerada. Toda a área operada encontrava-se epitelizada e notava-se a presença de cicatrização por primeira intenção. Com 40 dias o paciente retornou com falta de fortalecimento na região, foi prescrito fisioterapia com exercícios de fortalecimento e contra resistência que não foram seguidos pelo paciente. Após um ano, o paciente relatou nenhuma queixa ou recidiva da lesão, retornando completamente as suas atividades de vaquejada.

4 DISCUSSÃO

O equino é um animal com características que lhe conferem certo potencial lesivo, e este é aumentado quando se associa corridas em que o montador tem que dominar o cavalo ao mesmo tempo em que tenta derrubar o boi que pode pesar mais de 300 kg. [(1)]

Na vaquejada os atletas puxadores estão constante e repetidamente submetendo as articulações dos membros superiores a grandes forças de tração, o que parece predispor este segmento a lesões por “overuse” (esforço repetitivo). [(1)]

Resultado obtidos no estudo de Sousa et al[(1)], mostram que 6% das lesões totais encontradas no membro superior foram causadas por distensão no bíceps braquial, sendo este músculo responsável por 96% de todas as distensões incididas no braço. A partir disto, observa-se uma clara relação entre as forças de tração do membro superior durante a derrubada do boi e o episódio de lesões no bíceps braquial. [(1)]

As rupturas do tendão do bíceps distal representam 3% das rupturas bicipitais. Entretanto, estima-se que esteja próximo de 10%. [(7-8)] Acometem preferencialmente homens na quinta e sexta década de vida, ocorrem em sua maior parte no membro dominante, devido principalmente a um mecanismo de trauma por contração excêntrica do bíceps com cotovelo flexionado**.** [(7)]

A avulsão do tendão distal do bíceps braquial é uma lesão incomum que envolve aproximadamente 3% de todas as lesões de tendões do bíceps. Acomete principalmente a extremidade dominante e homens ativos de meia-idade, nas quintas e sextas décadas da vida. [(5)]

Segundo Schmidt et. Al [(9)], toda lesão distal do bíceps pode apresentar equimose antecubital, edema e fraqueza dolorosa com flexão do cotovelo e supinação do antebraço. Juntamente com o desenvolvimento do "sinal do músculo Popeye", o diagnóstico clínico pode ser óbvio. [(7-10)] Desse modo, o caso relatado está de acordo com a literatura citada.

A ressonância magnética é considerada o método padrão ouro para o diagnóstico definitivo, auxilia o planejamento cirúrgico e descarta lesões associadas. [7] Os achados da ressonância magnética para lesão do bíceps distal incluem: descontinuidade do tendão, aumento da intensidade do sinal intratendíneo, sinal do fluido peri-tendíneo ou intrabainha, aumento da intensidade do sinal do músculo bíceps, aumento da intensidade do sinal nos tecidos moles circundantes e edema na tuberosidade radial. [11]

A escolha do melhor tratamento, conservador ou cirúrgico, para as lesões do bíceps distal não é mais questionada na literatura. O tratamento conservador resulta em déficit de força, apresentando perda de força de supinação de aproximadamente 40% e de flexão de 30%, além de restrições para as atividades da vida diária. [7] O reparo cirúrgico das lesões distais do bíceps demonstra resultados superiores ao tratamento conservador. [12]

Nesse caso relatado, o paciente apresenta o perfil epidemiológico de pessoa funcionalmente ativa, em que o tratamento conservador resulta em elevado déficit funcional. [12] Dessa forma, concordamos com a literatura em reservar essa modalidade para pacientes sem condições clínicas para cirurgia e pacientes idosos de baixa demanda funcional. [7]

A conduta de escolha para este caso foi o tratamento cirúrgico o mais precoce possível. É estabelecido um período de até seis semanas, por permitir a recuperação e mobilização do tendão do bíceps distal retraído e, com isso, possibilitar a fixação anatômica do tendão na tuberosidade radial. [7]

A lesão do bíceps distal tem mecanismo e fisiopatologia bem estabelecidos; entretanto, seu tratamento cirúrgico apresenta várias possibilidades. [5] Podem ser reparadas por meio de uma única via de acesso anterior estendida, abordagem de Boyd e Anderson com dois acessos, acesso de Boyd-Anderson modificado ou até mesmo um acesso endoscópico modificado. [12]

A via única anterior é mais comumente associada ao maior índice de lesão neurológica, enquanto a dupla via associa-se a sinostose radioulnar proximal. Entretanto, outros estudos têm demonstrado maior segurança de ambas abordagens devido ao maior cuidado e melhor familiarização do cirurgião com a anatomia regional. [5]

Grewal et al.[13] apresentaram os resultados de seu ensaio clínico randomizado e demonstraram que não havia diferença nos resultados ao comparar as vias de acesso única e dupla via.

Vários métodos de fixação do bíceps têm sido reportados. Os quatros métodos de tratamento mais comumente utilizados são túnel ósseo, Endobutton, parafuso de interferência e âncoras de sutura. (7) Testes biomecânicos foram realizados para comparar o arrancamento desses métodos de fixação. A média do resultados foi de 231 N para os parafusos de interferência, 310 N para o túnel ósseo, 381 N para âncoras e 439 N para o EndoButton. Os autores concluem que no modelo cadavérico o EndoButton é o método de fixação que garante maior retenção. (14)

A abordagem por via de acesso única e fixação usando EndoButton foi o método de escolha no caso apresentado. Esse tipo de intervenção permite que o paciente seja mobilizado rapidamente, a fim de reduzir o risco de rigidez, além disso, a mobilidade precoce parece acelerar a cicatrização do tendão. Essa técnica também permite que o tendão seja alojado no túnel ósseo sem violar a membrana interóssea. (14)

A técnica com EndoButton, descrita pela primeira vez por Bain et al.(15), revelou-se eficaz na reparação aguda, com forças de arrancamento superiores em comparação com outros métodos correspondentes. Isso de certa forma permite uma mobilização já no pós-operatório imediato, promove um ganho gradual de extensão precocemente, com recuperação praticamente completa da extensão. (12)

Mazzoca et al.(16) em seu estudo concluíram que a técnica por endobotton apresenta maior resistência à falha. Entretanto, há relatos de perdas e impacto por fricção dos fios (que ficam a 180° da inserção bicipital no rádio) com a borda óssea da ulna. O mau posicionamento do Endobutton pode ser também causa de perda da cirurgia com a soltura do material de síntese. Alguns trabalhos têm sugerido a possibilidade de lesão do nervo interósseo posterior no ponto de saída do Endobutton. (5)

Grande parte dos atletas que praticam vaquejada está disposto a continuar se exercitando com dor, relatando só interromper a prática esportiva quando o próprio considera a lesão grave ou quando há risco de vida, o que torna a prática esportiva muito preocupante nestas condições. (1)

A análise desse caso sugere que é necessário alertar a população sobre os riscos que envolvem a vaquejada e estimular campanhas preventivas e informativas na tentativa de evitar ou minimizar a ocorrência de lesões neste esporte. O uso de equipamentos de proteção e a educação dos atletas podem propiciar uma vaquejada com menos riscos de acidentes, tornando esse esporte uma prática mais segura. (1)

5 CONCLUSÕES

Existe uma clara relação entre as forças de tração do membro superior durante à prática da vaquejada e o episódio de lesões no bíceps braquial. Diante disso, é preciso que sejam feitos mais estudos sobre lesões ortopédicas associadas a esse esporte.

Com base nos resultados obtidos, observa-se que o procedimento de reinserção do tendão distal do bíceps por meio de via única e com o uso do método EndoButton, mostrou-se uma opção terapêutica segura e eficaz, com excelentes resultados clínicos e funcionais. Vale ainda ressaltar, que a execução cuidadosa da técnica cirúrgica e o tempo desde a lesão até à cirurgia também foram importantes para evitar complicações. Portanto, quanto mais cedo a intervenção for realizada, melhores são os resultados apresentados por esses pacientes com lesões bicipitais distais.

REFERÊNCIAS

1. Sousa GGQ de, Brollo CHJ, Abreu KF de. Prevalência de lesões ortopédicas em atletas de vaquejada. Rev Bras Ciências do Esporte. Published online 2011. doi:10.1590/s0101-32892011000100014

2. Fox SE, Ridgway EB, Slavin SA, Upton J, Lee BT. Equestrian-related injuries: Implications for treatment in plastic surgery. Plast Reconstr Surg. Published online 2008. doi:10.1097/PRS.0b013e318182372e

3. Krüger L, Hohberg M, Lehmann W, Dresing K. Assessing the risk for major injuries in equestrian sports. BMJ Open Sport Exerc Med. Published online 2018. doi:10.1136/bmjsem-2018-000408

4. Manual do regulamento de Boi - Regulamento Geral de Vaquejada. Associação Brasileira de Vaquejada. Online 2020

5. Garcia Júnior JC, Castro Filho CDC de, Mello TF de C, Vasconcelos RA de, Zabeu JLA, Garcia JPM. Lesão do bíceps distal: avaliação funcional e dinamometria digital da sua reconstrução pela técnica da minidupla via de mayo. Rev Bras Ortop. Published online 2012. doi:10.1590/s0102-36162012000500007

6. Rotura do tendão distal do bicípite braquial. Rev Port Ortop e Traumatol. Published online 2012.

7. Maciel RA, Costa PS, Figueiredo EA, Belangero PS, Pochini A de C, Ejnisman B. Acute distal biceps ruptures: single incision repair by use of suture anchors. Rev Bras Ortop (English Ed. Published online 2017. doi:10.1016/j.rboe.2017.03.004Gupta RK, Bither

8. Gupta RK, Bither N, Singh H, Kapoor S, Chhabra A, Garg S. Repair of the torn distal biceps tendon by endobutton fixation. Indian J Orthop. Published online 2012. doi:10.4103/0019-5413.91638

9. Schmidt CC, Jarrett CD, Brown BT. The distal biceps tendon. J Hand Surg Am. Published online 2013. doi:10.1016/j.jhsa.2013.01.042

10. Hartman MW, Merten SM, Steinmann SP. Mini-open 2-incision technique for repair of distal biceps tendon ruptures. J Shoulder Elb Surg. Published online 2007. doi:10.1016/j.jse.2006.10.021

11. Lynch J, Yu CC, Chen C, Muh S. Magnetic resonance imaging versus ultrasound in diagnosis of distal biceps tendon avulsion. Orthop Traumatol Surg Res. Published online 2019. doi:10.1016/j.otsr.2019.01.021

12. Terra BB, Rodrigues LM, Lima ALM, Cabral BC, Cavatte JM, De Nadai A. Direct repair of chronic distal biceps tendon tears. Rev Bras Ortop (English Ed. Published online 2016. doi:10.1016/j.rboe.2016.02.005

13. Grewal R, Athwal GS, MacDermid JC, et al. Single versus double-incision technique for the repair of acute distal biceps tendon ruptures: A randomized clinical trial. J Bone Jt Surg - Ser A. Published online 2012. doi:10.2106/JBJS.K.00436

14. Nicoletti S, Bucciarelli G, Maffei G. La reinserzione del tendine distale del bicipite con EndoButtonRepair of distal biceps tendon rupture using EndoButton. LO SCALPELLO-OTODI Educ. Published online 2013. doi:10.1007/s11639-013-0013-0.

15. Bain GI, Prem H, Heptinstall RJ, Verhellen R, Paix D. Repair of distal biceps tendon rupture: A new technique using the Endobutton. J Shoulder Elb Surg. Published online 2000. doi:10.1067/2000.102581

16. Mazzocca AD, Burton KJ, Romeo AA, Santangelo S, Adams DA, Arciero RA. Biomechanical evaluation of 4 techniques of distal biceps brachii tendon repair. Am J Sports Med. Published online 2007. doi:10.1177/0363546506294854

17. Fraser A. A Dictionary of Epidemiology, Fifth Edition. J Antimicrob Chemother. Published online 2009. doi:10.1093/jac/dkp121