Intrusão do primeiro molar superior com mini-implantes para recuperação de espaço protético: relato de caso

Maxillary first molar intrusion with mini-implants for prosthetic space recovery: case report

DOI:10.34119/bjhrv5n3-298

Recebimento dos originais: 14/02/2022
Aceitação para publicação: 28/03/2022

Daniela Soares Carvalho
Pós-graduanda de Ortodontia pela Associação Brasileira de Odontologia, Seção Tocantins (ABO/TO)
Instituição: Associação Brasileira de Odontologia, Seção Tocantins (ABO/TO)
Endereço: Ac. Q. 602 Sul, Avenida Lo 15, Lote 2, Plano Diretor Sul, Palmas - TO, CEP: 77022-008

Maria Aparecida Ferreira Sobreiro
Doutora em Ortodontia
Instituição: Associação Brasileira de Odontologia, Seção Tocantins (ABO/TO)
Endereço: Ac. Q. 602 Sul, Avenida Lo 15, Lote 2, Plano Diretor Sul, Palmas - TO, CEP: 77022-008

Priscila Xavier de Araujo
Doutora em Farmacologia
Instituição: Universidade do Estado do Pará (UEPA)
Endereço: Rua do Una, nº 156 - Belém - Pará - Brasil - 66.050-540
E-mail: priscilaxavier6@gmail.com

Elghislaine Xavier de Araujo
Mestre em DTM e Dor Orofacial
Instituição: Associação Brasileira de Odontologia, Seção Tocantins (ABO/TO)
Endereço: Ac. Q. 602 Sul, Avenida Lo 15, Lote 2, Plano Diretor Sul, Palmas - TO, CEP: 77022-008

RESUMO
Por definição a ancoragem é a resistência ao movimento dentário indesejado, sendo assim tem sido motivo de preocupação durante o planejamento e execução do tratamento ortodôntico. Desgaste, extração ou fratura de todo ou parte de um primeiro molar inferior pode levar à extrusão do molar superior antagonista, resultando em interferência oclusal e falta de espaço para restauração. A intrusão ortodôntica pelo uso direto de mini-implantes como ancoragem foi um método eficaz, permitindo a correção da extrusão dentária de forma simples e sem prejudicar a estética. Este relato de caso descreve o uso de mini-implantes ortodônticos para realizar a intrusão de um molar superior para recuperação do espaço interoclusal, para facilitar a reabilitação protética adequada.

Palavras-chave: intrusão, mini-implantes ortodônticos, ancoragem.

ABSTRACT
By definition, anchorage is the resistance to unwanted tooth movement, therefore it has been a matter of concern during the planning and execution of orthodontic treatment. Wear, extraction or fracture of all or part of a mandibular first molar can lead to extrusion of the antagonist maxillary molar, resulting in occlusal interference and lack of space for restoration. Orthodontic intrusion through the direct use of mini-implants as anchorage was an effective method, allowing the correction of tooth extrusion in a simple way and without impairing esthetics. This case report describes the use of orthodontic mini-implants to intrude a maxillary molar to recover the interocclusal space to facilitate adequate prosthetic rehabilitation.

Keywords: intrusion, orthodontic mini-implants, anchoring.

1 INTRODUÇÃO

Por definição a ancoragem é a resistência ao movimento dentário indesejado, sendo assim tem sido motivo de preocupação durante o planejamento e execução do tratamento ortodôntico. Em busca por um recurso de ancoragem esquelética mais versátil, percebeu-se que os mini-implantes para fixação cirúrgica, apesar do pequeno tamanho, possuem resistência suficiente para suportar a maioria das forças ortodônticas. Então com base nessas ideias foram desenvolvidos os miniparafusos específicos para a Ortodontia, sendo estes, dentre todos os implantes temporários, os que melhor se adequam às características necessárias a este tipo de ancoragem.[12]

Os mini-implantes ortodônticos, idealizados por Kanomi, 1977 se estabeleceram como um importante método de ancoragem e vem auxiliando os ortodontistas nas várias etapas do tratamento ortodôntico, eliminando, em grande parte, a necessidade de colaboração dos pacientes e tornando os resultados mais previsíveis.[1]

Conforme a Terceira Lei de Newton, a toda ação corresponde uma reação de igual magnitude e em sentido oposto. Com isso, quando uma força ortodôntica é aplicada a um dente com o objetivo de movimentá-lo em um determinado sentido, os elementos dentários que servem de apoio para a aplicação desta força, sofrem uma reação de movimentação com a mesma intensidade, porém em sentido oposto, que é considerado um efeito colateral, chamado perda de ancoragem.[2]

Com a evolução dos dispositivos de ancoragem e o desenvolvimento dos mini-implantes ortodônticos, houve uma modificação nas formas de ancoragem, principalmente naqueles casos em que são necessários movimentos difíceis. As vantagens obtidas com o uso de mini-implantes são o fato de poderem fornecer uma ancoragem adequada para diversos movimentos ortodônticos, mas também a redução da cooperação do paciente.[3]

Embora seja comum coloca-los em áreas do processo alveolar localizadas entre as raízes dos dentes, novos locais, referidos como extra alveolares, têm sido sugeridos, sendo assim, recomendam a crista infra-zigomática, o shelf e palato duro, como local de implantação para um grande número de terapias ortodônticas que requerem um sistema de ancoragem eficiente e seguro, aumentando os limites de tratamento.[4]

Os mini-implantes são indicados, para os pacientes que possuem necessidade de ancoragem máxima, não colaboradores, com número reduzido de elementos dentários, com necessidade de movimentos dentários considerados difíceis ou complexos para os métodos tradicionais de ancoragem.[12]

A perda dos molares e a ausência de uma restauração protética logo após esta perda, provoca frequentemente a extrusão dos dentes antagonista. Levando a um espaço protético muito pequeno para restaurações, interferências oclusais e uma saúde periodontal comprometida.[5]

Um tratamento mais conservador é intruir o molar extruído. A intrusão posterior é um dos movimentos dentários mais difíceis na ortodontia, devido as múltiplas raízes nos molares.[5] Entretanto, a intrusão por meio de mini-implantes é um método simples e confortável para o paciente no qual bons resultados são obtidos.

A espessura do osso cortical é um fator importante na estabilidade dos mini-implantes. A colocação do parafuso em áreas de espessura óssea favorável assegura uma melhor estabilidade primária e sucesso a longo prazo. Os mini-implantes podem receber carga imediatamente após sua instalação. [5]

Neste relato de caso, objetivamos apresentar o tratamento de um paciente com molar superior extruído e assim realizar a intrusão do mesmo para recuperação do espaço protético perdido.

2 RELATO DE CASO

Paciente do sexo feminino, 22 anos, procurou curso de especialização em ortodontia na Associação Brasileira de Odontologia, Secção Tocantins para possível tratamento ortodôntico, relatando não estar satisfeita com seu sorriso.

Nos achados clínicos foi possível observar o dente 13 em supra vestíbulo versão, dente 16 extrusivo, curva de Spee acentuada, classe II de molar, classe I de canino do lado esquerdo, lado direito em classe II de canino, sendo assim uma classe II subdivisão direita, falta de espaço protético para dente 46, diastema entre dente 11/21, como podemos observar na **FIGURA 01.**

Na análise cefalométrica de Ricketts foi possível observar um comprimento do corpo reduzido (64,84 mm), comprimento craniano reduzido (51,82 mm) e a localização do pório diminuída (-35,37 mm).

Figura 01: Fotos intrabucais iniciais

As opções de tratamento foram apresentadas à paciente, aparelho fixo Straight-Wire, prescrição Roth slot 22° e para a intrusão do dente 16 seria colocado um mini implante na região ICZ e outro mini-implante pelo palato duro.

Foi realizado a fase de alinhamento e nivelamento com a sequência dos fios redondos de NiTi, entrando nos fios retangulares foi realizada a colocação do mini-implante ICZ (crista infrazigomática) e outro mini-implante pelo palato, foi aplicado anestésico apenas no local da inserção do mini-implante e já imediatamente foi inserido força de intrusiva sobre os mini-implantes, através da utilização de elástico em módulo corrente. Para dar estabilidade ao elástico em corrente foi colocado um botão na oclusal do dente 16, como podemos observar na

Figura 2 e 3.

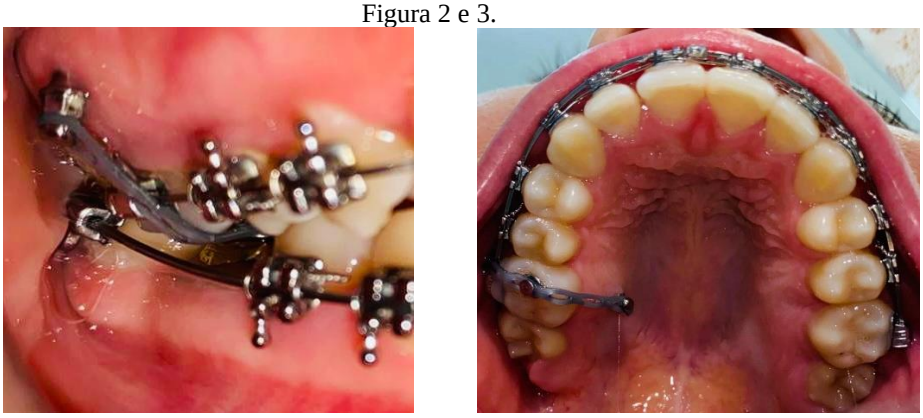

FIGURA 2 e 3: Mini-implante ICZ e mini-implante pelo palato e elástico em corrente para realizar a intrusão dente 16.

Foi solicitado a remoção cirúrgica do excesso de tecido fibrótico na região da tuberosidade (cunha distal) do lado direito superior, pois a mesma poderia dificultar o processo de intrusão do dente 16, e também a extração dos 3° molares (38,48 e 18).

Após o período de 5 meses ocorreu a intrusão necessária do elemento 16, gerando assim espaço suficiente para confecção da coroa protética do elemento 46. **FIGURA 4 e 5.**

Figura 4 e 5: Obtenção do espaço protético e confecção da coroa provisória dente 46.

Na intercuspidação foi utilizado elástico 1/8 médio em forma de triângulo (canino superior, canino inferior e 1°pré-molar inferior) para intercuspidar melhor o canino. O tratamento durou 1 ano e 8 meses, como podemos observar na **FIGURA 6.**

Figura 6: Fotos intrabucais finais.

Ao fazermos uma análise comparativa entre as imagens de Rx panorâmico inicial e final, observamos que houve uma intrusão real do elemento 16, proporcionando assim a recuperação do espaço protético necessário para confecção do elemento perdido. **FIGURAS 7 e 8.**

Figura 7: Radiografia panorâmica inicial.

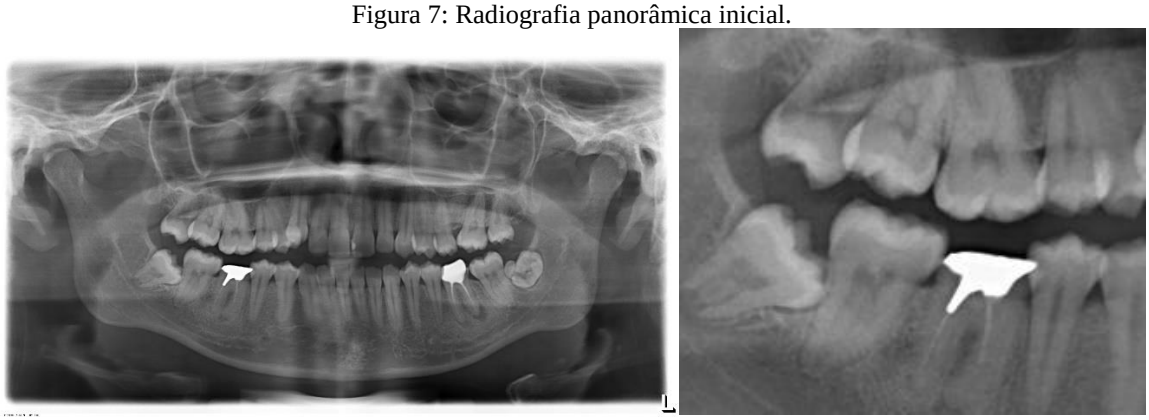

Figura 8: Radiografia panorâmica final

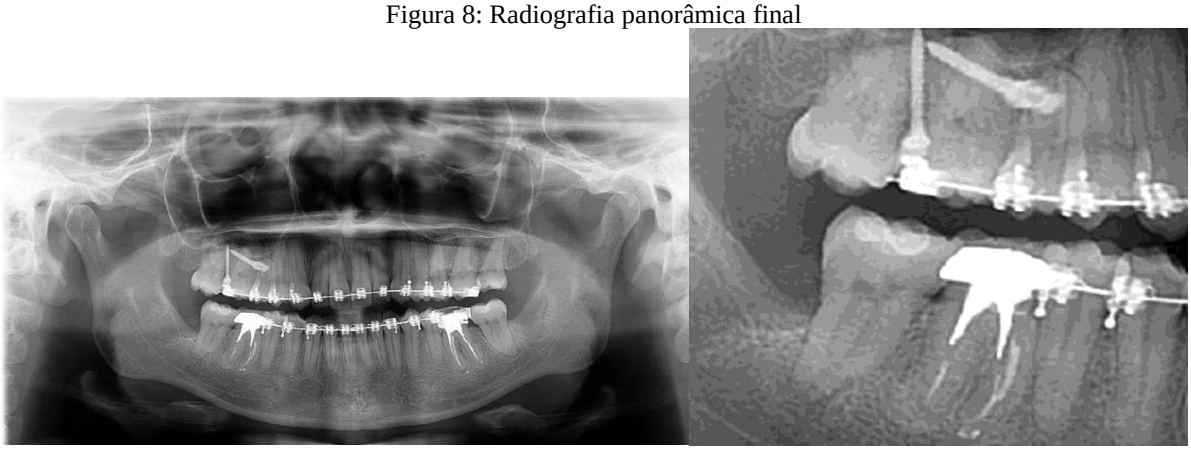

3 DISCUSSÃO

O tratamento deste paciente demonstrou a eficácia do uso direto de mini-implantes ortodônticos para a correção de primeiros molares superiores extruídos.

Dentes posteriores extruídos podem ser um desafio para Ortodontistas. Para mover os dentes para um estado restaurador mais favorável, é necessária uma consideração técnica especial. Diversas opções ortodônticas tem sido proposta para resolver esses problemas, principalmente com auxilio de ancoragem esquelética, esses dispositivos evitam os efeitos colaterais negativos e minimizam os problemas de adesão do paciente. [6]

Vários métodos de uso de ancoragem esquelética para intrusão de molares superiores extruídos foram relatados. Alguns deles requerem uma operação cirúrgica invasiva para inserção de mini placas ou instalação de fios complexos, o que envolve risco e desconforto para o paciente. [6]

O tratamento ortodôntico com ancoragem com mini-parafusos é mais confortável para o paciente do que a ancoragem reforçada tradicional, como os multibraquetes combinados com ancoragem intra ou extraoral, pois não há necessidade de cooperação do paciente. Apesar disso, a taxa de sucesso foi de aproximadamente 80-95%, sendo necessária uma invasão mínima para a cirurgia de colocação; os pacientes queixaram-se de pouca dor e desconforto após a colocação dos miniparafusos. [8]

O uso do mini-implantes está associado a poucas complicações. A complicação potencial relacionada ao mini-implantes inclui contato com a raiz do dente adjacente, quebra do implante, soltura do implante e danos às estruturas anatômicas envolvidas. [7]

Neste caso, dois mini-implantes foram colocados, um por vestibular e outro por palatino para conseguir uma intrusão do molar superior necessária.

Para restaurar uma oclusão adequada, a intrusão dos molares extruídos torna-se essencial antes de se iniciar abordagens dentárias reconstrutivas multidisciplinares.

Em estudos relacionados à intrusão de molares superiores usando mini-implantes, a quantidade de intrusão alcançada por mês foi de 0,5 a 1mm e a quantidade máxima de intrusão alcançada foi de 4,4mm em 6 meses. Chung-Chen Jane Yao et al., utilizaram uma combinação de miniplaca e mini-implante para intruir os molares superiores e alcançaram intrusão de 4mm em 7 meses. [9]

Em relação à força ótima para intrusão de um molar, Umemori recomendaram uma força inicial de 50 g. Kalra sugeriram cerca de 90 g por dente para intrusão de molares em crianças em crescimento, Melson e Fiorelli usaram cerca de 50 g vestíbulo-lingual para intrusão de molares superiores em pacientes adultos.[11]

A crescente demanda dos pacientes por diferentes métodos de tratamento odontológico com o mínimo de complicações, bem como soluções rápidas e confortáveis, tem orientado os dentistas a ampliarem suas opções clínicas. Os mini-implantes têm se mostrado um método eficaz de tratamento para intrusão de molares, com instalação e remoção relativamente simples.[10]

A boa tolerância por parte dos pacientes aos mini-implantes, como também sua eficiência, pouco desconforto e alto índice de sucesso são fatores a serem considerados e tornando a técnica uma melhor opção palpável, otimizando assim a movimentação ortodôntica, sendo assim uma técnica simples com poucas desvantagens e ótimos resultados em pouco tempo de mecânica. Sendo assim, a ortodontia jamais será a mesma com a evolução da ancoragem esquelética.

REFERÊNCIAS

1. ALMEIDA MR. Mini-implantes extra-alveolares em ortodontia. 1.ed.Maringá: Dental Press 2018.

2. SANTOS ME, SILVEIRA CA. Mini-implantes interradiculares e mini-implantes extraalveolares na movimentação ortodôntica. revistaeletronicafunvic.org 2019.

3. ARAUJO LHL, ZENOBIO EG, PACHECO W, COSSO MG, MANZI FR, SHIBLI JA. Movimento de retração de massa dos dentes anteriores superiores utilizando mini-implantes ortodônticos como ancoragem. Revista online cirurgia oral de maxilofac 2012;95.

4. ALMEIDA MR. Biomechanics of extra-alveolar mini-implants. Dental Press J Orthod 2019;24(4).

5. BRATU CD, SILVIA I. Ajuste da morfologia dento-alveolar com mini-implantes ortodônticos (mini-implantes). Um relatório de caso clinico. Rom J Morphol Embryol 2011, 52.

6. CAO Y, LIU C, WANG C, YANG X, DUAN P, XU C. A simple to intrude overerupted upper second molars with miniscrews. Journal of prosthodontics 2013, 597.

7. PURKAYASTHA A, MOHANTY R, PANDA S, DAS U. Miniscrew implants for intrusion of supraerupted molar: A noninvasive approach for space regaining. Contemporay Clinical Dentistry 2019.

8. TEKALE PD, VAKIL KK, VAKIL JK, GORE KA. Distalization of maxillary arch and correction of class II with mini-implants: A report of two cases. Contemporay Clinical Dentistry 2015.

9. PADMAPRABHA BP, PONNAMBATHAYI AS, AYNIPULL H, VINOD M, REGHUNATHAN DP. A precise method of measuuring simultaneous intrusion and uprighting of mandibular molar using denta scan- A case report. Journal of Clinical and Diagnostic research 2015.

10. VERCELINO CRMP, BRAMANTE FS, GURJEL JÁ, VERGANI ECCE, GREGORIO RS. Intrusion of maxillary molar using mini-implants: A clinical report and follow-up at 5 years. The Journal Of Prosthetic Dentistry 2016.

11. PARK YC, LEE SY, KIM DH, JEE SH. Intrusion of posterior teeth using mini-screw implants. American Journal of Orthodontics and Dentofacial Orthopedics 2003.

12. SANTOS AMCL, MELLO CM, BARBOSA CCN, BARBOSA OLC. Mini-implantes facilitando a ancoragem ortodôntica. Brazilian Journal Of Surgery and Clinical Research 2021,