Brazilian Journal of health Review

Melanoma verrucoso de vulva com vulvectomia radical

Vulva verrucous melanoma with radical vulvectomy

DOI:10.34117/bjhrv2n5-051

Recebimento dos originais: 17/09/2019
Aceitação para publicação: 14/10/2019

Juliana Chianca Neves
Graduanda de Medicina
Instituição: Universidade Nilton Lins
Endereço: Av. Prof. Nilton Lins, 1373 – Flores, Manaus – AM, Brasil
Email: Ju.chianca@hotmail.com

Yure Augusto Souza Fonseca Oliveira
Graduando em Medicina pela Universidade Nilton Lins
Instituição: Universidade Nilton Lins
Endereço: Av. Professor Nilton Lins, número: 2401, torre 05 Apartamento 705 – Flores, Manaus- AM, Brasil
Email: yureaugusto203@hotmail.com

Yuri Ribeiro Carneiro
Graduando em Medicina pela Universidade Nilton Lins
Instituição: Universidade Nilton Lins
Av. Professor Nilton Lins, número: 2401, Torre 5 Ap 705 - Flores, Manaus-AM, Brasil
Email: yuriribeiro_95@hotmail.com

Rebeca Alecrim Bessa
Graduanda em medicina pela universidade Nilton Lins
Instituição: Universidade Nilton Lins
Av rio Madeira, 36, Nossa Senhora das Graças, Manaus-AM, Brasil
E-mail: rebecaabessa@gmail.com

Cahina Rebouças Duarte Camacho
Graduanda de Medicina
Instituição: Universidade Nilton Lins
Endereço: Av. Jacira Reis, 529, Condominio Le Boulevard, Torre 2, Apto 1602, Dom Pedro, Manaus – AM, Brasil
Email: cahinacamacho@gmail.com

Dágyla Maisa Matos Reis
Graduanda de Medicina
Instituição: Universidade Nilton Lins
Endereço: Rua São Judas Tadeu, 290 – Flores, Manaus – AM, Brasil
Email: dagylaareis@hotmail.com

Marcos Magno Covre Bergamim
Graduando em medicina na Universidade Nilton Lins

Brazilian Journal of health Review

Instituição universidade Nilton lins
Endereço: Av. Ephigenio Salles, 2240, Aleixo, Manaus, AM, Brasil
E-mail: magnocovre@hotmail.com

Flávia Callou Tavares
Graduando de Medicina Instituição: Universidade Nilton Lins
Endereço: av prof nilton lins 2401 - Flores, Manaus - Am, Brasil
Email: flaviacallou@hotmail.com

RESUMO

Entre neoplasias malignas do sexo feminino, o câncer de vulva se apresenta como uma das mais raras, com incidência mundial de aproximadamente 1,8/100.000 mulheres, aumentando para até 20/100.000 após a idade de 75 anos[1]. Objetivo: Relatar um caso de Melanoma Verrucoso de Vulva. Material e Métodos: Foi feito um estudo retrospectivo com analise do portuário da paciente da Fundação Cecon no ano de 2017. Resultados e Discussão: MVM, feminino, 43 anos. Em 2017, deu entrada no Hospital Fundação CECON, foi diagnosticada Melanoma de Vulva, realizada uma Vulvectomia Radical e evoluiu com bom prognostico. Conclusões: O caso ilustra uma situação rara, devido à baixa incidência. Apesar da raridade, o diagnóstico foi dado corretamente, sem erros.

Palavras Chaves: Melanoma Verrucoso De Vulva. Vulvectomia Radical. Relato de caso.

ABSTRACT

Among female malignancies, vulva cancer is one of the rarest, with a worldwide incidence of approximately 1.8 / 100,000 women, increasing to 20 / 100,000 after the age of 751. Objective: To report a case of Vulva Verrucous Melanoma. Material and Methods: A retrospective study was carried out with analysis of the Cecon Foundation patient port in 2017. Results and Discussion: MVM, female, 43 years old. In 2017, she was admitted to the CECON Foundation Hospital, diagnosed with Melanoma de Vulva, performed a Radical Vulvectomy and evolved with a good prognosis. Conclusions: The case illustrates a rare situation due to the low incidence. Despite the rarity, the diagnosis was given correctly, without errors.

Keywords: Vulva Verrucous Melanoma. Radical vulvectomy. Case report.

1 INTRODUÇÃO

Entre neoplasias malignas do sexo feminino, o câncer de vulva se apresenta como uma das mais raras, com incidência mundial de aproximadamente 1,8/100.000 mulheres, aumentando para até 20/100.000 após a idade de 75 anos[1]. O melanoma vulvar afeta principalmente mulheres na idade pós-menopausa, sendo segundo tumor maligno mais comum da vulva[2]. O seu prognostico é reservado, com sobrevivência de aproximadamente 47% para VM primária, em 60 meses[3]. Não se sabe se esse mau prognóstico se deve a atraso no diagnóstico ou a uma agressividade comportamento

Brazilian Journal of health Review

biológico desse tipo de melanoma, mas um diagnóstico e intervenção precoces podem melhorar os resultados dos pacientes[4].

2 OBJETIVOS

Relatar um caso de Melanoma Verrucoso de Vulva.

3 MATERIAL E MÉTODOS

Foi feito um estudo retrospectivo com analise do portuário da paciente da Fundação Cecon no ano de 2017. Analisando sua queixa, seu exame físico, sua imuno-histoquimica como o anatomopatológico para o diagnostico e seu tratamento. Foi preservada sua identidade.

4 RESULTADOS E DISCUSSÃO

MVM, feminino, 43 anos. Em 2018, deu entrada no Hospital Fundação CECON, para atendimento ambulatorial. Paciente referiu que há aproximadamente 8 meses notou surgimento de uma mancha hipocrômica na vulva que evoluiu com crescimento gradativo. Relata também que seu pai tem histórico de câncer de estômago. Além disso, no seu exame físico constava edema de membros inferiores (+/++++), sem mais alterações. O exame histopatológico feito no dia 08/11/2017 constatou um melanoma nodular ulcerado. A conduta adotada foi operação do tipo Vulvectomia Radical mais Linfadenectomia Inguinal Bilateral, com risco cirúrgico de Goldman I. Após então a conduta, a cirurgia obteve sucesso e a paciente passa bem. Além disso, é interessante ressaltar que o procedimento tomado foi radical, obtendo uma aparência não estética e de relevância psicossocial, uma vez que se trata do órgão sexual feminino.

Figura 1. Melanoma Verrucoso de Vulva

Brazilian Journal of health Review

Figura 2. Vulvectomia Radical

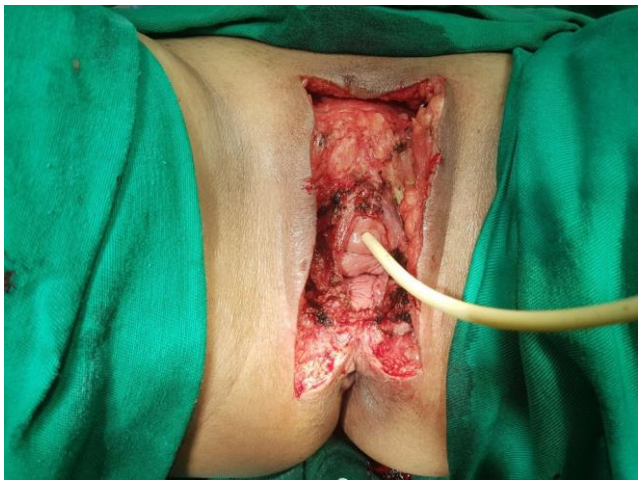

5 CONCLUSÕES

O caso ilustra uma situação rara, devido à baixa incidência. Apesar da raridade, o diagnóstico foi dado corretamente, sem erros. Dessa forma, a paciente recebeu a conduta correta e passa bem. Nessa perspectiva, o caso relatado também demostra que o descaso com aparecimento de alguns sinais e sintomas pode gerar consequências drásticas, como uma vulvectomia radical, podendo acarretar inclusive em morte.

Brazilian Journal of health Review

REFERENCIAS

1. PINTO, Álvaro P.. Etiopatogenia do câncer vulvar. Jornal Brasileiro de Patologia e Medicina Laboratorial. Rio de Janeiro, p. 55-63. ago. 2002.

2. Vaccari S, Barisani A, Salvini C, et al. Thin vulvar melanoma: a challenging diagnosis. Dermoscopic features of a case series. *Clin Exp Dermatol*. 2019:0-2. doi:10.1111/ced.14068

3. Ragnarsson -Olding B, Johansson H, Rutqvist LE, Ringborg U. Malignant melanoma of the vulva and vagina. Trends in incidence, age distribution, and long -term survival among 245 consecutive cases in Sweden 1960 -1984. Cancer. 1993 ;71(5): 1893 -7.

4. Resende FS, Conforti C, Giuffrida R, et al. Raised vulvar lesions: be aware! Dermatol Pract Concept. 2018; 8(2):158 -161.